AUS DER KLINISCHEN ABTEILUNG DES ZAHNÄRZTLICHEN
INSTITUTES DER UNIVERSITÄT BASEL
(VORSTAND: PROF. DR. O. MÜLLER)

UNTERSUCHUNGEN ÜBER DIE MALASSEZ'SCHEN EPITHELRESTE

INAUGURAL-DISSERTATION

zur Erlangung der Doktorwürde der Zahnheilkunde
der medizinischen Fakultät
der Universität Basel

vorgelegt von

ANNA EPPER
von St. Gallen

1936

Druck der Polygraphischen Gesellschaft Laupen-Bern

AUS DER KLINISCHEN ABTEILUNG DES ZAHNÄRZTLICHEN
INSTITUTES DER UNIVERSITÄT BASEL
(VORSTAND: PROF. DR. O. MÜLLER)

UNTERSUCHUNGEN ÜBER DIE MALASSEZ'SCHEN EPITHELRESTE

INAUGURAL-DISSERTATION

zur Erlangung der Doktorwürde der Zahnheilkunde
der medizinischen Fakultät
der Universität Basel

vorgelegt von

ANNA EPPER
von St. Gallen

1936

Druck der Polygraphischen Gesellschaft Laupen-Bern

Von der medizinischen Fakultät Basel genehmigt auf Antrag von Herrn Prof. Dr. *O. Müller*.

Tag der Promotion: 31. Oktober 1935.

R. UNIV.
BIBLIOTHEEK
LEIDEN

EINLEITUNG

Die in der menschlichen Wurzelhaut vorkommenden Epithelnester werden in der Literatur als Epithelreste bezeichnet.

Da Epithelreste im histologischen Bild in verschiedener Art und Weise vorkommen und für pathologische Zustände eine gewisse Bedeutung haben, so scheint es angebracht zu untersuchen, warum sie sich in diesen verschiedenen Formen in der Wurzelhaut befinden.

Ebenfalls ist es interessant festzustellen, ob unsere zahnärztlichen Medikamente bei der Wurzelbehandlung irgendwelchen Einfluß auf diese Epithelreste haben.

Malassez war bekannt, daß in dem anscheinend epithelfreien Gewebe des Kiefers typisch epitheliale Geschwülste entstehen können. Auch war ihm aufgefallen, daß gewisse Teile der Neubildungen mit den Zellen des Schmelzorganes große Aehnlichkeit haben. Durch diese Beobachtung kam er zu der Vermutung, es müßten sich beim Erwachsenen im Innern des Kiefers Epithelreste von der Zahnentwicklung her finden.

Während der Entwicklung ist der Zahn vom Schmelzorgan umgeben. Dieses ist im oberen Teil, wo es die Zahnkrone umhüllt, zur Schmelzbildung differenziert. Im Bereich der Wurzel berühren sich die äußeren und inneren Schmelzzellen. Die beiden Lagen verlaufen parallel zur späteren Oberfläche der Wurzel und lassen am Grunde eine Oeffnung für die sich bildende Pulpa mit ihren Gefässen und Nerven. Auf diese Weise praeformiert die Epithelscheide die Zahnwurzel. Wenn ihre Funktion erfüllt ist, wird das Gefüge der beiden Zellagen vom Bindegewebe des Zahnsäckchens durchbrochen: Aus der kontinuierlichen Scheide ist das Epithelnetz geworden.

Nach den Ausführungen von Legros und Magitot (zitiert bei Malassez) wird die Hertwig'sche Scheide bald ganz rückgebildet. Die Resorption erfolge zwar graduell, aber doch so rasch, daß

auf jeden Fall vor vollendetem Wachstum des Zahnes der letzte Epithelrest verschwunden sei. Aehnlich urteilte Kölliker. Er hielt die Resorption der Epithelscheide beim Neugeborenen für vollständig.

Die Untersuchungen von Malassez «sur l'existence d'amas épithéliaux autour de la racine des dents chez l'homme adulte» haben im Gegensatz zu dieser Auffassung ergeben, daß Reste des Schmelzepithels in der Wurzelhaut persistieren, und zwar nicht nur ausnahmsweise, sondern beinahe konstant. Es fanden sich auf allen Präparaten ausgebildeter Zähne, die von zwei Incisiven, einem Caninus, 2 Prämolaren und einem Molaren angefertigt wurden, Epithelzellen in größeren oder kleineren Verbänden. Nach ihrem Ausgangspunkt von der Hertwig'schen Scheide wurden sie von Malassez «débris épithéliaux paradentaires» genannt. Er sah sie in der Wurzelhaut meist nahe ihrer Insertion am Cement. Auf Längsschnitten waren sie im ganzen Verlauf der Wurzelhaut nachweisbar, vom tiefsten Punkt der Wurzel bis zur Gingiva. Ihrer Form nach waren sie sehr verschieden, es gab kürzere oder längere Stränge, gerade und geschweifte. Malassez stellte sich vor, daß diese verschiedenen Formen ein Netz bilden. Dieses sei allerdings sehr unregelmäßig und wohl auch aus Mangel an Raum sehr schwach ausgebildet. Die langen Formen auf Vertikalschnitten würden andeuten, daß die Maschen des Netzes im Sinne der Wurzel in die Länge gezogen seien. Neben den länglichen Epithelresten konstatierte er auch ganz runde. Die Haufen waren solid; er sah keine, die eine ordentliche Lichtung aufwiesen. Ihre Zellen waren konzentrisch zusammengepreßt, dagegen schienen die Zellen in den mehr länglichen Formen stark auseinander gezogen. Diese Erscheinung sei durch das Eindringen von Sharpey'schen Fasern und Cementoblasten zu erklären zwischen die Epithelzellen der Scheide. Das Bindegewebe sei sehr vital im Vergleich zum Epithel, das nun außer Funktion gesetzt sei. Die oberflächlichen Epithelzellen stellen sich senkrecht zum Druck resp. Zug des Bindegewebes.

Ueber die physiologische Funktion der Epithelreste sagte Malassez nichts Bestimmtes aus. Möglicherweise seien diese den Schmelzkeimen gewisser Tiere zu vergleichen, deren Zähne re-

generiert werden. In diesem Falle könnten sie für die « dritte Dentition » in Betracht kommen.

In der Folgezeit ist den Epithelresten andere Tätigkeit beigelegt worden. So hat der Umstand, daß sie dauernd in der Wurzelhaut liegen bleiben und bei mikroskopischer Betrachtung an das Bild einer Drüse erinnern, manche Autoren veranlaßt, sie für innersekretorische Drüsen zu halten.

Praktisch weit wichtiger ist ihre Tätigkeit unter pathologischen Bedingungen. Vor allem interessiert ihr Verhalten bei den verschiedenen Affektionen und entzündlichen Prozessen des Zahnes.

Darüber berichtet uns Malassez. Bei leichter Caries hatten die Epithelreste dasselbe Aussehen wie an gesunden Zähnen, dagegen waren sie bei einem Fall von marginaler Periodontitis in den untersten Partien des Periodontiums wohl noch unverändert, aber gegen die stark entzündete Oberfläche zu wurden sie hypertrophisch.

« Le processus inflammatoire loin donc de les atrophier, comme il le fait pour les faisceaux ligamenteux a au contraire un effet inverse; il leur donne une nouvelle vie et en les faisant ressembler aux bourgeons gingivaux, il les ramène pour ainsi dire à leur état primitif. »

Die Proliferationsfähigkeit erklärt das Vorkommen von Epithel bei verschiedenen entzündlichen Prozessen im Innern des Kiefers.

Sie ist später durch die Theorie von *Grawitz* angezweifelt worden. Nach ihr können versprengte embryonale Reste sich nicht weiter entwickeln. Die « débris épithéliaux » spielen bei der Epithelbildung in Wurzelgranulomen keine Rolle. Er erklärt sich die Epithelisierung durch das Hereinwachsen von fremden Geweben, sei es nun Mundhöhlenschleimhaut oder Antrum-Epithel.

Seither ist durch eine Anzahl von Untersuchungen die Frage neu aufgenommen worden.

Dependorf (zitiert bei Euler) berichtet auf Grund von Präparaten wachsender Malassez'scher Reste über die Fähigkeit des Epithels auf entzündliche Reize zu wachsen.

Ebenso haben *Euler* und *Meyer* (Patho-Histologie der Zähne) experimentell wiederholt Epithelproliferation in der Wurzelhaut erzeugt. Die ruhenden Epithelnester werden aufgelockert, die

Zellen weichen auseinander und teilen sich. Die Erscheinung wird erklärt durch den erhöhten Stoffwechsel und den kleineren Wachstumswiderstand im entzündlich veränderten Gewebe. Ueberdies «ist es allgemeine Tendenz des Epithels auf jeden Reiz mit Proliferation zu antworten».

Auch *Fischer* (Bau und Entwicklung der Mundhöhle) beschäftigt sich eingehend mit der Deutung des Epithels bei pathologischen Bildungen. Dieser Forscher findet wie Malassez die Epithelhaufen in der Wurzelhaut durch Stränge in der Weise verbunden, daß ein weitmaschiges Netz entsteht. Nach seiner Ansicht steht dieses restierende Epithelnetz in Communication mit der Mundschleimhaut.

Bis jetzt sind die Ueberbleibsel der Epithelscheide selten als Netzwerk gesehen worden. Meist werden sie als isolierte ganz von einander unabhängige größere oder kleinere Gruppen beschrieben.

Auch *Euler* kann aus seinen mikroskopischen Präparaten nicht den Eindruck eines Epithelnetzes erhalten. Nach ihm finden sich Andeutungen eines epithelialen Netzes nur in der Zeit kurz nach dem Verfall der Hertwig'schen Scheide. Nachher würden die dünnen Epithelstränge weiter gelockert bis schließlich nur kleine Epithelinseln in der Wurzelhaut liegen.

EIGENE UNTERSUCHUNGEN

Bei den widersprechenden Literaturangaben war es naheliegend nachzuprüfen, ob sich die verschiedenen Formen im histologischen Bild erklären und auf eine Norm bringen lassen.

Um zugleich die Reaktion der Epithelreste auf Medikamente zu prüfen, haben wir die zu untersuchenden Zähne devitalisiert. Wenn durch das hierzu verwendete Arsen irgendwelche Veränderungen an den Bindegewebselementen der Wurzelhaut entstehen, müssen sich diese in erster Linie am äußerst empfindlichen Epithel nachweisen lassen. Die Frage nach dem toxischen Einfluß des Arsens im Periodontium ist immer noch sehr akut. Das ist auch leicht zu verstehen, wenn wir uns vergegenwärtigen, wie wichtig die normale anatomische Struktur und die darauf

beruhende Funktionstüchtigkeit des periapicalen Gewebes für das Gelingen jeder Wurzelbehandlung ist.

Zur Devitalisation benützten wir das Colloiddispersierte Arsenpräparat nach Müller-Eckmann in der Dosierung 0,00079, das unter dem Namen Nervarsen im Handel ist. Die Einlagen wurden zum Teil auf die freigelegte Pulpa gemacht, z. Teil wurden die Tabletten auf das Dentin appliziert. Sie blieben durchschnittlich 2—6 Tage liegen. In einzelnen Fällen war die Dauer der Einwirkung des Arsens länger, im Maximum 12 Tage. Als Verschlußmittel diente Zinkoxyd-Eugenol-Cement. Hierauf kamen die Zähne zur Extraktion. Die mittelst der Klemmzange isolierten Wurzeln wurden in 10%iger Formalinlösung fixiert und nach den üblichen Methoden zur histologischen Untersuchung verarbeitet.

Im ganzen haben wir über 200 Wurzeln in Schnittserien zerlegt. Sie stammen fast ausschließlich von 6-Jahr-Molaren, deren Extraktion aus orthodontischen Gründen indiziert war. Die Fälle sind mit Rücksicht auf Liegedauer und Applikationsart in Tabellen zusammengestellt.

HISTOLOGISCHE BEFUNDE.

Im allgemeinen haben wir wenig Veränderungen im Periodontium beobachtet. Selbst bei einer Liegedauer von 5 und mehr Tagen waren keine Anzeichen von Hyperämie und Infiltration zu sehen, auch keine Proliferation der Malassez'schen Reste. So können wir auch in Fall 22 (Abb. 1 u. 3) keine strukturellen Veränderungen am Epithel erkennen, die auf eine Proliferation hindeuten würden. Das Arsen hatte hier 5 Tage gelegen. Im oberen Teil weist die Pulpa Hämorrhagien auf und stark erweiterte Gefässe. Weiter apicalwärts ist das Gewebe nur leicht hyperämisch. Abb. 2 zeigt die Vergrößerung der apicalen Region bei demselben Zahn. Der vor dem weiten Foramen liegende Malassez'sche Epithelrest ist nicht aufgelockert.

Bei vielen Präparaten fand sich im apicalen Teil des Wurzelkanals eine Demarkationszone. Sie ist der Ausdruck einer Abwehrreaktion des Pulpagewebes und stellt gewissermaßen eine Barriere dar, die die paradentalen Gewebe vor der Arsenwirkung

No.	Name	Geschl.	Alter	Zahn	Einlage	Art der Application	Extraktion	Dauer der Einlage	Ev. Bemerkungen
1	A. B.	♀	11½	$\overline{6}$	13. 11. 34	a/Dentin	15. 11. 34	2 Tage	Zahn war tief zerstört
2	P. Sch.	♂♀	11	$\overline{6}$	19. 11. 34	„	28. 11. 34	11 „	Keine Schmerzen nach der Einlage
3	H. M.	♂	11	$\overline{6}$	19. 11. 34	„	22. 11. 34	3 „	
4	L. N.	♀	12	$\overline{6}$	20. 11. 34	„	23. 11. 34	3 „	
5	W. M.	♂	11½	$\overline{6}$	20. 11. 34	„	26. 11. 34	6 „	
6	M. M.	♀	12	$\overline{6}$	20. 11. 34	„	23. 11. 34	3 „	
7	E. M.	♂	11½	$\overline{6}$	24. 11. 34	„	27. 11. 34	3 „	
8	Gr. G.	♀	10	$\overline{6}$	21. 11. 34	„	24. 11. 34	3 „	
9	E. L.	♀	11	$\overline{6}$	23. 11. 34	„	26. 11. 34	3 „	Zahn war pulpitisch
10	H. M.	♂	11	$\overline{6}$	26. 11. 34	a/Pulpa	28. 11. 34	2 „	
11	W. G.	♂	11	$\overline{6}$	27. 11. 34	a/Dentin	30. 11. 34	3 „	
12	G. F.	♀	11½	$\overline{6}$	27. 11. 34	a/Pulpa	29. 11. 34	2 „	
13	M. E.	♂	11½	$\overline{6}$	28. 11. 34	a/Dentin	1. 12. 34	3 „	
14	E. T.	♂	10½	$\overline{6}$	28. 11. 34	a/Pulpa	3. 12. 34	5 „	
15	R. Sch.	♀	10½	$\overline{6}$	28. 11. 34	a/Dentin	4. 12. 34	6 „	
16	M. N.	♀	12	$\overline{6}$	29. 11. 34	„	1. 12. 34	2 „	
17	Ch. L.	♂	12	$\overline{6}$	1. 12. 34	„	4. 12. 34	3 „	
18	V. K.	♀	10½	$\overline{6}$	5. 12. 34	a/Pulpa	8. 12. 34	3 „	
19	W. Sch.	♂	10½	$\overline{6}$	5. 12. 34	a/Dentin	11. 12. 34	6 „	
20	T. F.	♀	11½	$\overline{6}$	6. 12. 34	„	8. 12. 34	2 „	
21	K. P.	♂	13	$\overline{6}$	7. 12. 34	„	11. 12. 34	4 „	
22	Ch. L.	♂	11½	$\overline{6}$	7. 12. 34	„	12. 12. 34	5 „	
23	R. Sch.	♀	10½	$\overline{6}$	10. 12. 34	„	13. 12. 34	3 „	
24	K. P.	♂	13	$\overline{6}$	11. 12. 34	a/Pulpa	14. 12. 34	3 „	
25	R. N.	♀	12	$\overline{6}$	12. 12 34	a/Dentin	14. 12. 34	2 „	
26	S. T.	♂	11½	$\overline{6}$	4. 1. 35	a/Pulpa	7. 1. 35	3 „	Zahn ist stark hypoplastisch
27	E. A.	♀	13½	$\overline{6}$	4. 1. 35	a/Dentin	8. 1. 35	4 „	verspätete Gym. Extraktion
28	V. K.	♀	10½	$\overline{6}$	4. 1. 35	„	8. 1. 35	4 „	

29	Ch. L.	♀	11½	6	5. 1. 35	a / Dentin	7. 1. 35	2 Tage		Schmerzen nach der Einlage
30	S. T.	♂	11½	6	7. 1. 35	a / Pulpa	11. 1. 35	4 „		
31	B. B.	♀	13	6	8. 1. 35	a / Dentin	12. 1. 35	4 „		
32	W. G.	♂	10	6	9. 1. 35	„	15. 1. 35	6 „		
33	G. F.	♀	12	6	9. 1. 35	„	15. 1. 35	6 „		
34	W. Sch.	♂	11½	6	9. 1. 35	„	14. 1 35	5 „		
35	R. Sch.	♀	10½	6	11. 1. 35	„	15. 1. 35	4 „		
36	S. T.	♂	11½	6	11. 1. 35	a / Pulpa	16. 1. 35	5 „		Hypoplasie
37	Fr. W.	♂	13	6	11. 1. 35	a / Dentin	21. 1. 35	10 „		
38	B. S.	♀	12	6	14. 1. 35	„	18. 1. 35	4 „		
39	R. Sch.	♀	10½	6	15. 1. 35	„	19. 1. 35	4 „		Schmerzen nach der Einlage
40	G. F.	♀	10½	6	15. 1. 35	„	21. 1. 35	6 „		
41	W. G.	♂	10	6	15. 1. 35	„	21. 1. 35	6 „		
42	H. L.	♂	11	6	16. 1. 35	„	19. 1. 35	3 „		
43	G. H.	♂	10	6	16. 1. 35	„	19. 1. 35	3 „		
44	R. W.	♂	10	6	16. 1. 35	„	19. 1. 35	3 „		Zahn ist hypoplastisch
45	A. S.	♀	11½	6	18. 1. 35	„	22. 1. 35	4 „		
46	G. H.	♂	10	6	19. 1. 35	„	22. 1. 35	3 „		Hypoplasie
47	R. W.	♀	10	6	19. 1. 35	„	22. 1. 35	3 „		Hypoplasie
48	F. B.	♀	12	6	21. 1. 35	a / Pulpa	23. 1. 35	2 „		
49	A. F.	♂	11½	4	21. 1. 35	a / Dentin	23. 1. 35	2 „		
50	W. G.	♂	10	6	21. 1. 35	„	23. 1. 35	2 „		
51	M. K.	♀	11½	6	22. 1. 35	„	24. 1. 35	2 „		
52	R. W.	♀	11	6	22. 1. 35	„	25. 1. 35	3 „		Hypoplasie
53	H. M.	♀	9	6	23. 1. 35	„	26. 1. 35	3 „		
54	A. F.	♂	10½	4	23. 1. 35	„	26. 1. 35	3 „		
55	H. L.	♂	11	5	25. 1. 35	„	28. 1. 35	3 „		
56	M. K.	♂	11	6	25. 1. 35	„	4. 2. 35	10 „		Patient blieb ohne Schmerzen
57	K. H.	♂	11	6	25. 1. 35	„	6. 2. 35	12 „		
58	K. St.	♂	10½	6	26. 1. 35	„	29. 1. 35	3 „		
59	M. G.	♂	11½	6	29. 1. 35	„	31. 1. 35	3 „		

No.	Name	Geschl.	Alter	Zahn	Einlage	Art der Application	Extraktion	Dauer der Einlage	Ev. Bemerkungen
60	M. G.	♂	11½	6	29. 1. 35	a / Dentin	4. 2. 35	6 Tage	
61	H. K.	♂	9½	6	29. 1. 35	„	1. 2. 35	3 „	
62	E. R.	♀	10½	6	30. 1. 35	a / Pulpa	1. 2. 35	2 „	
63	M. K.	♀	11½	6	30. 1. 35	a / Dentin	2. 2. 35	3 „	
64	H. K.	♀	9	6	30. 1. 35	„	2. 2. 35	3 „	
65	W. B.	♂	12	6	30. 1. 35	„	1. 2. 35	2 „	
66	W. B.	♂	12	6	30. 1. 35	a / Pulpa	5. 2. 35	6 „	
67	H. Sch.	♂	11	6	30. 1. 35	a / Dentin	4. 2. 35	5 „	
68	V. H.	♀	12	6	31. 1. 35	„	8. 2. 35	8 „	Patient hatte Schmerzen
69	A. F.		11½	6	31. 1. 31	„	5. 2. 35	5 „	
70	J. E.	♂	11½	6	2. 2. 35	„	5. 2. 35	3 „	
71	J. E.	♂	11½	6	2. 2. 35	„	6. 2. 35	4 „	
72	H. Sch.	♀	10	6	4. 2. 35	„	7. 2. 35	3 „	
73	H. Sch.	♀	10	6	4. 2. 35	„	9. 2. 35	5 „	
74	E. M.	♀	13	6	4. 2. 35	„	7. 2. 35	3 „	
75	E. B.	♀	10½	6	4. 2. 35	„	11. 2. 35	7 „	
76	E. B.	♀	10½	6	4. 2. 35	a / Pulpa	8. 2. 35	4 „	
77	J. E.	♂	12½	6	6. 2. 35	„	12. 2. 35	6 „	
78	E. R.	♂	12½	6	7. 2. 35	a / Dentin	11. 2. 35	4 „	Zahn ist hypoplastisch
79	E. M.	♀	13	6	7. 2. 35	a / Pulpa	12. 2. 35	5 „	
80	E. M.	♀	13	6	7. 2. 35	a / Dentin	13. 2. 35	6 „	
81	K. M.	♀	11	6	8. 2. 35	„	13. 2. 35	5 „	
82	H. V.	♂	11½	6	11. 2. 35	a / Pulpa	14. 2. 35	3 „	Hypoplasie
83	W. Sch.	♂	11½	6	11. 2. 35	a / Dentin	14. 2. 35	3 „	
84	R. K.	♂	11½	6	11. 2. 35	„	14. 2. 35	3 „	
85	M. M.	♀	13	6	12. 2. 35	„	14. 2. 35	2 „	
86	W. O.	♂	13	6	12. 2. 35	a / Pulpa	14. 2. 35	2 „	

schützt. Abb. 5 zeigt uns das mikro-photographische Bild einer solchen Abwehrreaktion.

Aber auch in Fällen, wo die Reaktion fehlte, hatte das Periodont vollständig normales Aussehen. Diese Tatsache ist um so erstaunlicher als wir bei der Auswahl jugendlicher Zähne mit relativ offenem Foramen apicale ungehemmten Austritt des Arsens erwarten dürfen. Im jugendlichen Alter ist die Pulpa reich an Blutgefässen und das Lumen des Kanals ist noch nicht durch Sekundärentin verengt. Daß trotz den günstigen Diffusionsbedingungen keine Schädigungen vorhanden sind, weist auf die Gefahrlosigkeit des genau dosierten Nervarsens für das Periodontium hin.

Bei der Durchsicht der Präparate nach Malassez'schen Resten haben wir konstatiert, daß drei einfache Formen sich immer wiederholen: Stränge, runde und ovale Haufen. Es können ausnahmsweise ein bis zwei dieser Formen fehlen, so daß wir einmal auf einem Schnitt ausschließlich Stränge finden, oder runde Haufen. Aber meistens unterscheiden sich die einzelnen Schnitte in bezug auf Epithelreste nur durch Anordnung resp. Reihenfolge der drei Formen im Periodont. In solchen Fällen wo also auf dem mikroskopischen Bild außer den erwähnten einfachen Formen keine geteilten und gebogenen Stränge vorkommen oder gar größere Teile des Netzes sichtbar sind, ist es nicht ohne weiteres verständlich, daß diese Einzelfiguren in ihrer Gesamtheit das Epithelnetz der Wurzel bilden sollen.

Zur Erklärung dieser Verhältnisse habe ich eine schematische Zeichnung ausgeführt. Durch sie soll klargelegt werden, was für Formen wir bei Schnitten durch verschiedene Netzpartien zu erwarten haben und welche Lage sie zueinander in der Wurzelhaut einnehmen können. Es sind allein schon bei Vertikalschnitten viele Variationen möglich. No. 1 der schematischen Figur muß uns einen Schnitt mit ovalen Formen zeigen. Da die Stränge des Netzes zur Schnittebene geneigt sind, entstehen ovale Schnittflächen, die den ovalen Haufen im mikroskopischen Bild (Abb. 17) entsprechen. Es ist auch ohne weiteres klar, daß wenn die Masche des Netzes in ihrem größten Durchmesser geschnitten wird, die Haufen im Periodont größeren Abstand haben, als wenn der Schnitt nahe am Winkel liegt (vgl. Schnitt 1 u. 2).

Die Distanz zwischen den einzelnen Haufen hängt aber außerdem von der Größe und eigentlichen Gestalt der Masche resp. des Netzes ab: Bei einem engmaschigen Netz sind die Haufen zahlreicher als bei einem weitmaschigen.

Ein ganz anderes Bild ergibt sich, wenn das Netz stark in die Länge gezogen ist (siehe b). Dann überwiegen die Stränge, dagegen fehlen die kleinen runden und ovalen Formen beinahe vollständig. Da erstere nur entstehen, wenn die Verlaufsrichtung der Balken senkrecht zur Schnittfläche steht, sind sie wegen der starken Neigung der Stränge auf Vertikalschnitten nicht mehr möglich. Auch kleine, ovale Schnittflächen werden bei einem solchen Netz selten angetroffen. Jeder Querschnitt durch einen steilen Balken gleicht eher einem Strang.

Wenn die Längsrichtung des Netzes stark ausgeprägt ist und die Maschen zugleich groß sind, ziehen sich die langen Stränge (Schnitt 3, 4 und Abb. 15) wie eine nur an wenigen Stellen unterbrochene Kontur um die Wurzel. Gegen die Wurzelspitze zu nähert sich die Linie dem Cement.

Die beiden Bedingungen sind selten zusammen erfüllt. Das Netz kann auch engmaschig sein und langgezogen. Dann sind die Epithelzüge kürzer, die Linie ist an manchen Stellen durch runde und ovale Formen unterbrochen. Solche Verhältnisse haben wir auf vielen Präparaten gefunden. Wir sehen immer wieder kleine Haufen nebeneinander, dann kommt in großem Abstand evtl. wieder ein Haufen oder ein Strang.

Schematische Zeichnung.

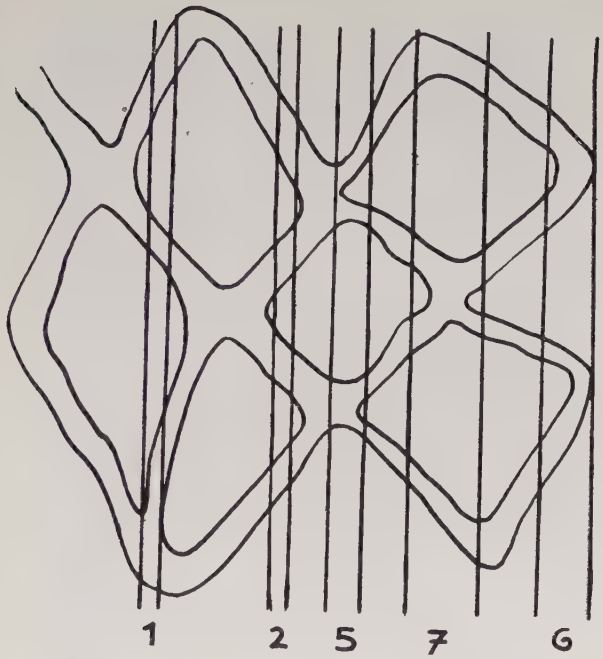

Die Stränge können verschieden stark sein, aus zwei oder mehreren Zellreihen bestehen. Das zeigt uns, daß das Epithelnetz nicht nur unregelmäßig ausgebildet ist in bezug auf Größe und Form der Maschen, sondern daß auch die Balken selbst sehr variabel sind. Auf dieser Tatsache beruhen auch die Größenunterschiede der runden Haufen. Es gibt zellreiche Haufen (Abb. 18) und solche, die nur aus 5 Zellen bestehen. Die unverhältnismäßig großen Haufen sind wohl nicht Querschnitte durch dicke Stränge, sondern eher als Knotenpunkte des Netzes aufzufassen. Abb. 16 zeigt das mikro-photographische Bild eines solchen Haufens in starker Vergrößerung.

Auf vielen Präparaten sieht man, wie die Stränge Winkel bilden, spitze Winkel (Abb. 9), rechte (Abb. 8) und stumpfe, bei denen der Strang nur leicht gebogen erscheint. Die Schenkel entsprechen den Begrenzungssträngen der Netzmaschen. Die Lage der Winkel im Periodont wird durch die Schnittrichtung bestimmt. Die Balken können jede beliebige Lage einnehmen, gegen Cement, Alveole, Gingiva oder Apex geöffnet sein. Auf Schnitt 5 der schematischen Zeichnung liegt ein nach rechts offener Winkel, auf Schnitt 6 ist er nach links offen. Unter günstigen Schnittverhältnissen sind Knotenpunkt und drei (Abb. 10, 11, 14), in vielen Fällen sogar vier begrenzende Stränge sichtbar (Schnitt 7 und Abb. 19). In diesem Falle haben wir eine Kreuzfigur mit spitzen und stumpfen Winkeln. Auf einem Präparate haben wir eine Zickzack-Linie beobachtet, die aus vier geraden Strängen zusammengesetzt war. Mit Ausnahme einer kleinen undeutlichen Stelle lag die ganze Figur in der Schnittebene. Das sind aber meist Zufallsbilder von Schrägschnitten. So deutlich tritt die Netzstruktur selten hervor, außer an Bifurkationsstellen, wo wir einige sehr schöne Netzformen gesehen haben. Weit häufiger fällt nur ein Strang in die Fläche, und die Schnittstelle ist angedeutet durch eine Zellanhäufung am Ende des Stranges (Abb. 13).

Unsere Untersuchungen ergeben, daß die Formen der Epithelreste auf den histologischen Präparaten Schnittfiguren und Teile des Epithelnetzes darstellen.

Durch Nervarseneinlagen haben wir keine Proliferation der Epithelreste herbeiführen können.

FALL 22

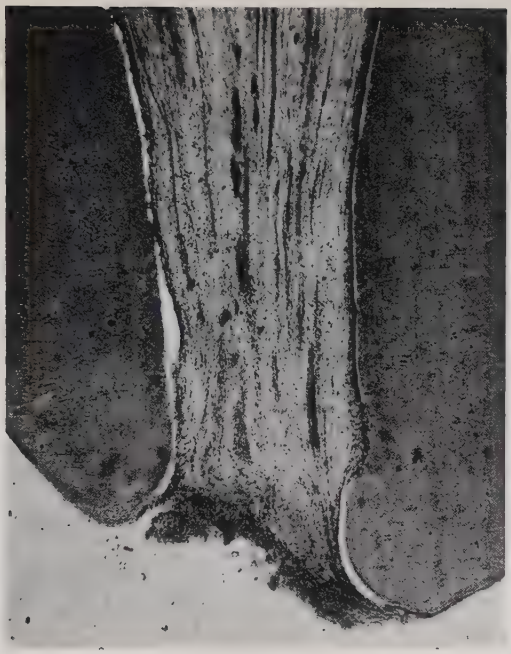

Abb. 1
Foramen apicale. Wurzelwachstum nicht abgeschlossen: Uebergang der Pulpen und Periodontgewebe. Keine Arsenwirkung im Periodont zu konstatieren. Malassez'scher Epithelrest am Kanalausgang.



Abb. 2
Vergrößerung der apicalen Region. Normales Gewebe.

FALL 22

Abb. 3

Dieselben Verhältnisse:
Distale Wurzel. Ebenfalls keine destruierende Arsenwirkung.

FALL 27

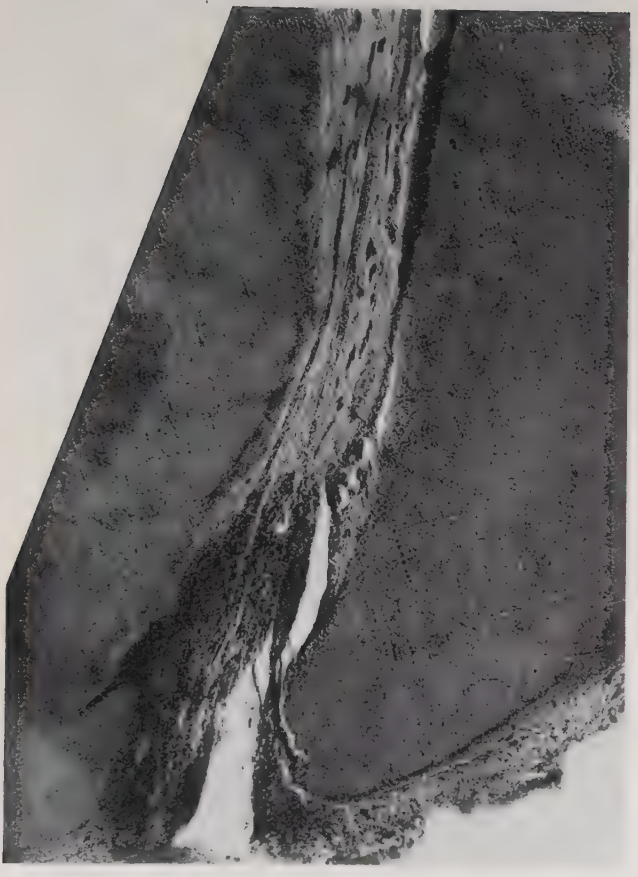

Abb. 5
Foramen apicale mit Abwehrreaktion gegen Arsen seitens des Periodontiums.

FALL 17

Abb. 6
Uebergangsstelle von Pulpa zum Periodontium Abwehrreaktion seitens des periodontalen Bindegewebes.

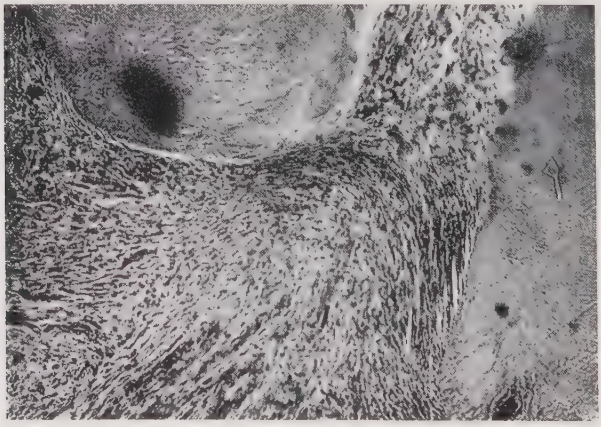

Abb. 7
Vergrößerung von Abb. 6

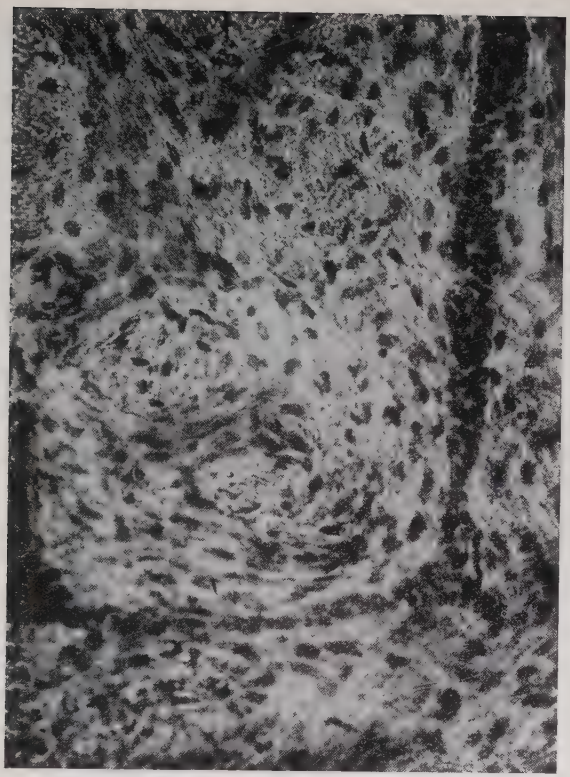

Abb. 8

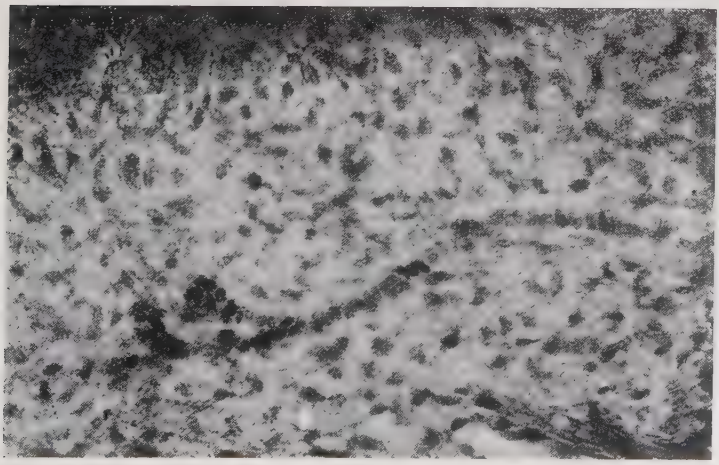

Abb. 9

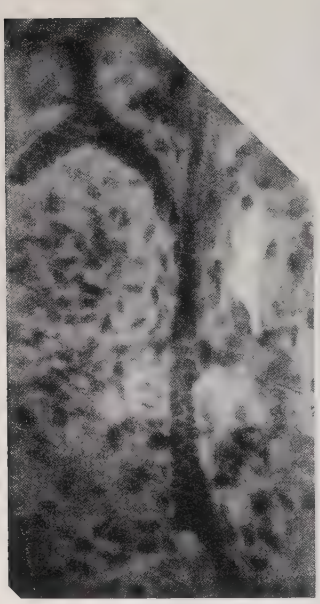

Abb. 10



Abb. 11

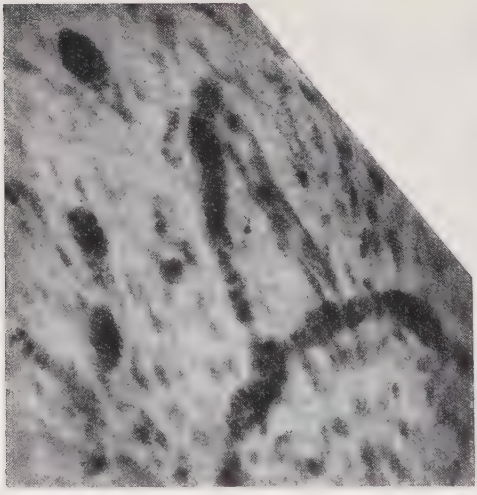

Abb. 12

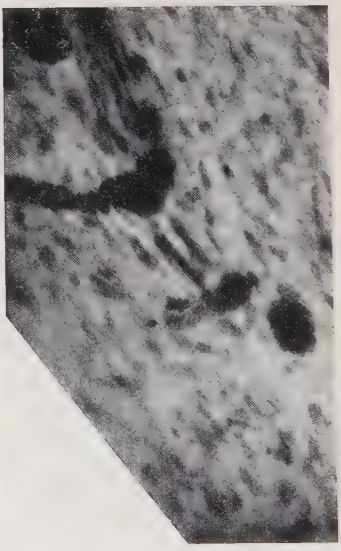

Abb. 13



Abb. 14



Abb. 15



Abb. 16



Abb. 17

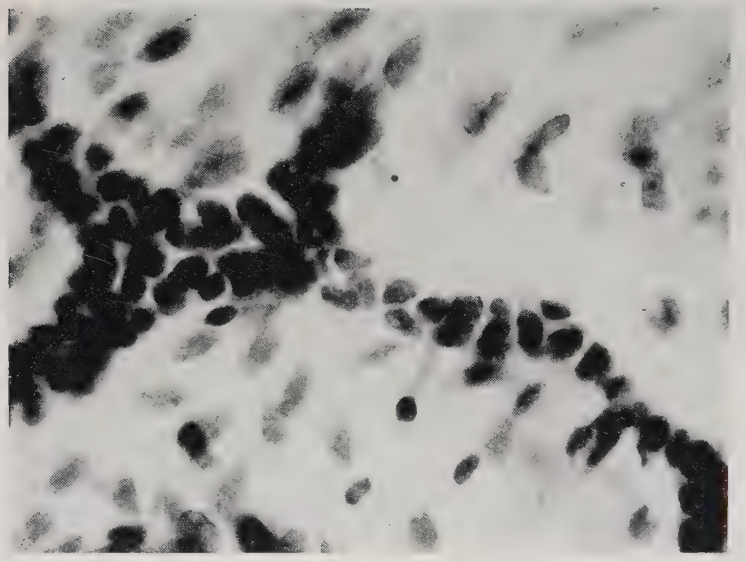

Abb. 19

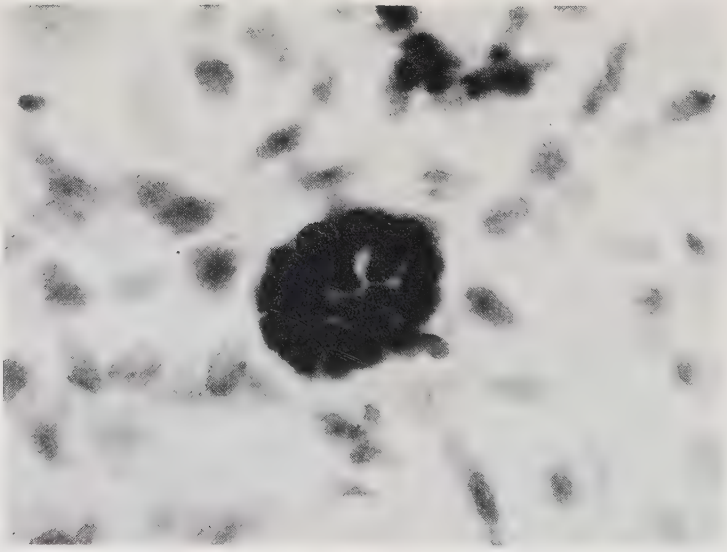

Abb. 18

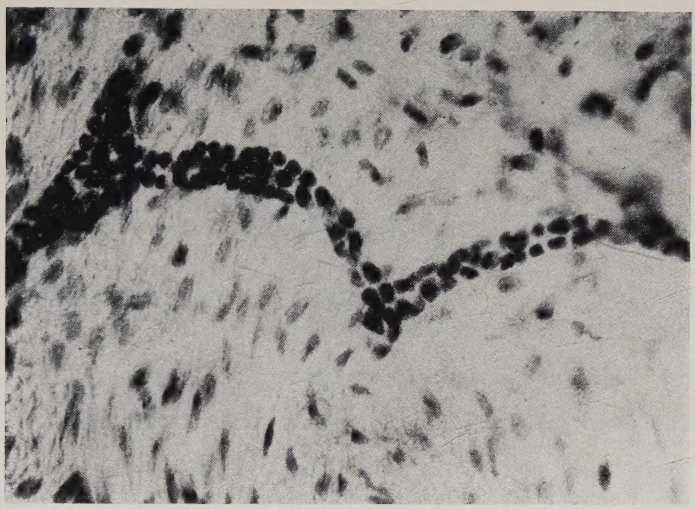

Abb. 20

Herrn Prof. Dr. O. Müller möchte ich hier meinen aufrichtigen Dank aussprechen für seine Anregung und Hilfe.

LITERATUR-VERZEICHNIS.

EULER: Spezielle Pathologie der Wurzelhaut und des Cements (Ergebnisse der gesamten Zahnheilkunde, Heft V, 1913).

EULER-MEYER: Pathohistologie der Zähne, 1927.

FISCHER: Bau und Entwicklung der Mundhöhle des Menschen, 1909.

MEYER: In Kantorowicz, Handwörterbuch der Zahlheilkunde (Bd. III, 1931).

MALASSEZ: Sur l'existence d'amas épithéliaux autour de la racine des dents chez l'homme adulte à l'état normal.
Sur le rôle des débris epithéliaux paradentaires. (Laboratoire d'Histologie du Collège de France; traveaux de l'année 1885-87).

PORT-EULER: Lehrbuch der Zahnheilkunde, 1934.